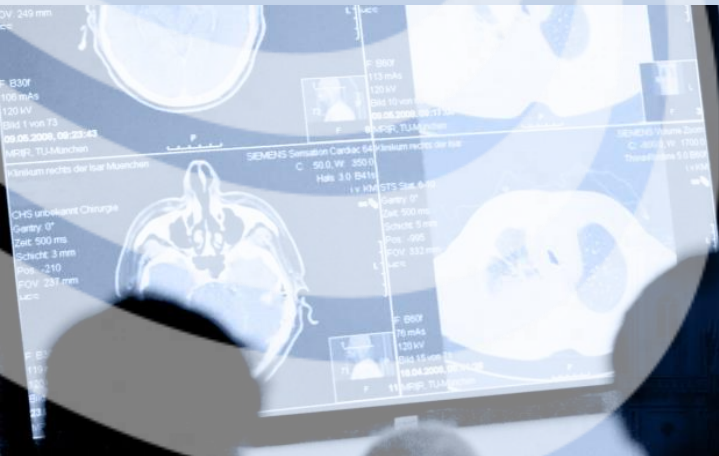

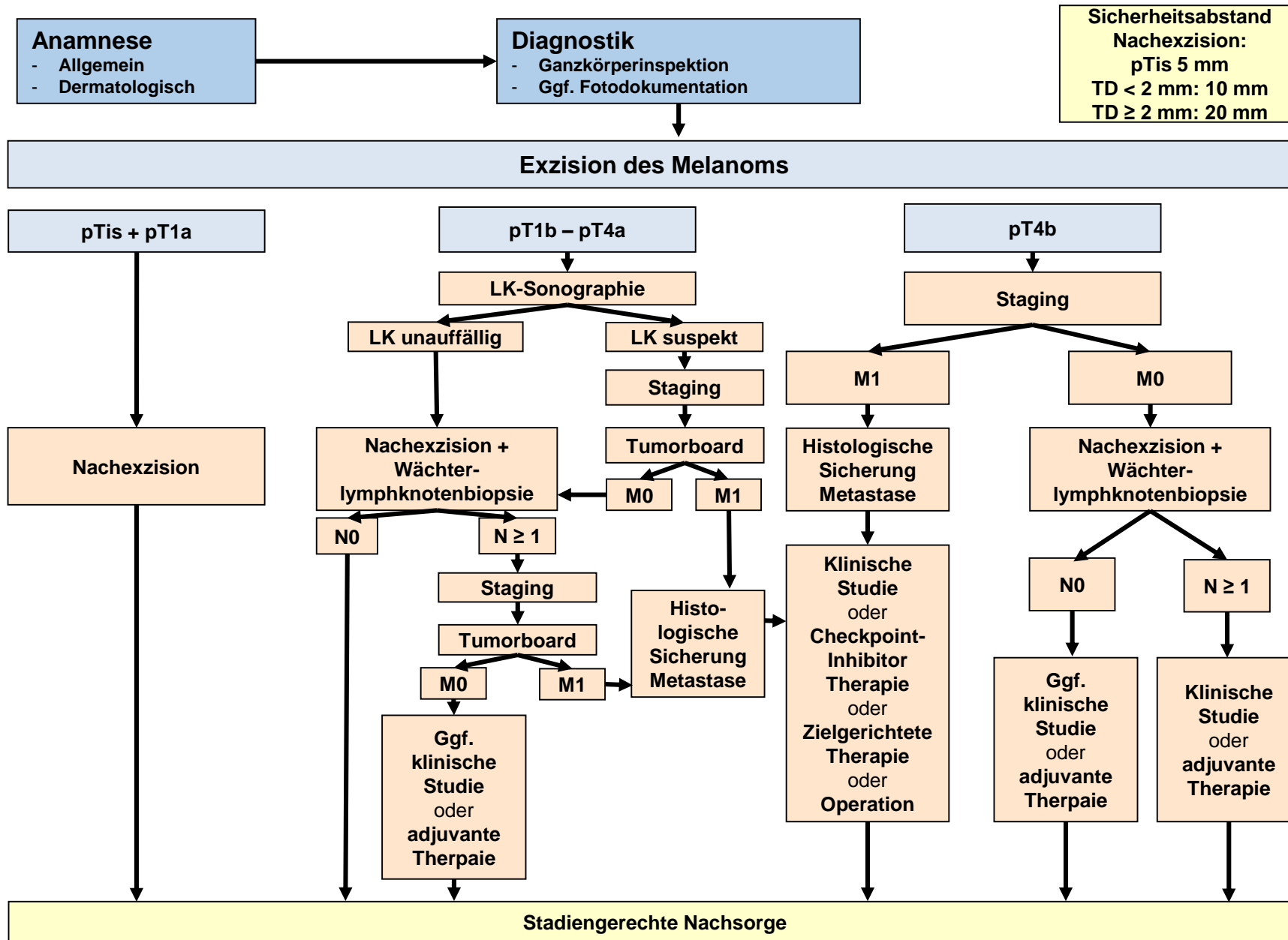


CCC MÜNCHEN
COMPREHENSIVE
CANCER CENTER

Malignes Melanom

Standard Operating Procedure (SOP) Behandlungskonzept





Initiale Diagnostik	
Anamnese	Allgemein, dermatologisch, Berufsanamnese, Immunsuppression
Ganzkörperuntersuchung	
Dermatoskopie	
Ggf. konfokale Lasermikroskopie, Ganzkörperfotografie, sequentielle digitale Dermatoskopie	
Exzision bei V.a. Melanom	<p>Primär (diagnostisch) komplette Exzision mit kleinem Sicherheitsabstand (zur Tiefe bis ins Fettgewebe, lateral ca. 2 mm)</p> <p>Bei schwieriger primär diagnostischer Exzision kann eine PE oder Teilexzision durchgeführt werden</p> <p>Bei klinisch sehr sicherer Diagnose: ggf. primäre Versorgung mit definitivem Sicherheitsabstand</p>
Histopathologische Untersuchung des Primärtumors	<p>Tumordicke nach Breslow, Ulzeration</p> <p>Bestimmung des Tumortyps nach WHO-Klassifikation* und Besonderheiten</p>
Karnofsky Index	
Psychoonkologische Statusdiagnostik	
<p>* Vier Melanomtypen werden klinisch und histologisch unterschieden: Lentigo-maligna-Melanom, superfiziell spreitendes Melanom, knotiges Melanom, akrolentiginöses Melanom</p>	

Ausbreitungsdiagnostik				
	Stadium I-IIb	Stadium IIC	Stadium III	Stadium IV
pTNM	pT1a,b, pT2a,b, pT3a.b	pT4b	N1, N3	M1a-d
Ganzkörperuntersuchung	Ja	Ja	Ja	Ja
LK-Sonographie	Ab Std. IB	Ja	Ja	Ja
Abdomen Sonographie	Nein	Nein	Nein	Bei V.a./Nachweis von Fernmetastasen
SNLB	Bei TD 1,0 mm oder TD > 0,75 mm und RF (Ulzeration, Mitoserate, Alter < 40a)	Bei TD 1,0 mm oder TD > 0,75 mm und RF (Ulzeration, Mitoserate, Alter < 40a)	Bei TD 1,0 mm oder TD > 0,75 mm und RF (Ulzeration, Mitoserate, Alter < 40a)	Bei TD 1,0 mm oder TD > 0,75 mm und RF (Ulzeration, Mitoserate, Alter < 40a)
S100B, ggf MIA	Ab Std. IB*	Ja	Ja	Ja
LDH	Nein	Ja	Ja	Ja
MRT Kopf	Nein	Ja	Ja	Ja
Ganzkörper PET/CT, CT oder MRT (ohne Kopf)	Nein	Ja	Ja	Ja
Skelettszintigraphie	Nein	Nein	Nein	Bei V.a. Knochenmetastasen
Mutationsanalyse (BRAF, NRAS, c-kit bei ALM und Schleimhautmelanom, GNAQ/GNA11 bei Uveamelanom)	Nein	Nein	Ab Std. IIIB	Ja
Ggf. Mitoserate				
* S100B immer bei V.a./Nachweis von Fernmetastasen				

TNM				N	Befallene LK	Intransit-/Satelliten- und/oder Mikrosatelliten-Metastasen
T		Tumordicke	Ulzeration			
Tx	Primäre Tumordicke kann nicht bestimmt werden	N/A	N/A	Nx N0	Wurde nicht beurteilt Keine	Nein Nein
T0	Kein Anhalt für Primärtumor	N/A	N/A	N1a N1b N1c	1 (klin. okkult*) 1 0	Nein Nein Ja
Tis	Melanoma In-Situ, keine Tumordinvasion	N/A	N/A	N2a N2b N2c	2-3 (klin. okkult) 2-3 1 (okkult oder nicht)	Nein Nein Ja
T1 T1a T1b		≤ 1,0 mm < 0,8 mm < 0,8 mm 0,8 mm - 1,0 mm	Unbekannt/ nicht spezifiziert Ohne Ulzeration Mit Ulzeration Mit/ Ohne Ulzeration	N3a N3b N3c	≥ 4 (klin. okkult) ≥ 4 ≥ 2 (okkult oder nicht) und/ oder „verbackenes“ LK-Konglomerat	Nein Nein Ja
T2 T2a T2b		> 1,0 - 2,0 mm > 1,0 - 2,0 mm > 1,0 - 2,0 mm	Unbekannt/ nicht spezifiziert Ohne Ulzeration Mit Ulzeration	M	Lokalisation Fernmetastasen	LDH
T3 T3a T3b		> 2,0 - 4,0 mm > 2,0 - 4,0 mm > 2,0 - 4,0 mm	Unbekannt/ nicht spezifiziert Ohne Ulzeration Mit Ulzeration	M0	Kein Hinweis auf Fernmetastasen	
T4 T4a T4b		> 4,0 mm > 4,0 mm > 4,0 mm	Unbekannt/ nicht spezifiziert Ohne Ulzeration Mit Ulzeration	M1a M1a (0) M1a (1)	Haut, Weichteile, Muskel und/oder nicht regionale LK	n.b. ↔/↓ ↑
* Klinisch okkult = Detektion nicht klinisch sondern z.B. durch positive Wächterlymphknotenbiopsie				M1b M1b (0) M1b (1)	Lunge (+/- Lokalisationen von M1a)	n.b. ↔/↓ ↑
				M1c M1c (0) M1c (1)	Andere viszerale Lokalisationen ohne ZNS (+/- M1a, M1b)	n.b. ↔/↓ ↑
				M1d M1d (0) M1d (1)	ZNS (+/- M1a, M1b, M1c)	n.b. ↔/↓ ↑

Klinische Stadien				Pathologische Stadien			
Stadium	T	N	M	Stadium	T	N	M
0	Tis	N0	M0	0	Tis	N0	M0
IA	T1a			IA	T1a T1b		
IB	T1b T2a			IB	T2a		
IIA	T2b T3a			IIA	T2b T3a		
IIB	T3b T4a			IIB	T3b T4a		
IIC	T4b			IIC	T4b		
IIIB	T0	N1b, N1c	M1	IIIA	T1a/b - T2a	N1a oder N2a	
III	Jedes T, Tis	≥ N1		IIIB	T0 T1a/b - T2a T2b/T3a	N1b, N1c N1b/c oder N2b N1a-N2b	
IV	Jedes T	Jedes N		IIIC	T0 T1a - T3a T3b/T4a T4b	N2b, N2c, N3b oder N3c N2c oder N3a/b/c Jedes N ≥ N1 N1a - N2c	
				IIID	T4b	N3a-c	
				IV	Jedes T, Tis	Jedes N	M1

Therapieverfahren	Einsatz	Anmerkungen	
Primärexzision	V.a. Melanom	Komplette Exzision des PT mit kleinem Sicherheitsabstand, ca. 2 mm lateral	
	Melanom histologisch bestätigt	Sicherheitsabstand abhängig vom Tumordicke nach Breslow:	
		In-situ	Histolog. komplett oder 0,5 cm
		≤ 2 mm	1 cm
> 2 mm	2 cm		
Nachexzision	R1-/ R2-Situation	Wenn R0 erreichbar	
Sentinel-LK-Biopsie	Primärtumor mit TD > 1 mm oder TD > 0,75 mm bei zusätzlichen Risikofaktoren (Ulzeration, Mitoserate, Alter < 40 Jahre)		
Lymphadenektomie	Makrometastasen in Stadium IIIB/C		
Resektion Metastasen	<ul style="list-style-type: none"> - Solitäre (Hirn-)Metastasen - Wenn R0 möglich - Bei Komplikationen durch Metastasen (auch Hautmetastasen) - Palliativ als Debulking 		
Stabilisierungs-OP	Bei (symptomatischen) Knochenmetastasen		
Strahlentherapie	Nach Lymphadenektomie	Bei extrakapsulärem Tumorwachstum, LK-Metastasen > 3 cm oder ≥ 3 LK	
	Bei (symptomatischen) Knochenmetastasen		
	Hautmetastasen		
	ggf. Ganzhirnbestrahlung bei multiplen Hirnmetastasen, ggf. in Kombination mit Fotemustin-Chemotherapie		

Therapieverfahren	Einsatz	Anmerkungen
Checkpoint-Inhibitoren Kombitherapie Anti-PD-1-AK + Anti-CTLA4-AK	Std IV Multiple Hirnmetastasen, met. Uveamelanom	
Anti-PD-1-AK	Std. IIIA – IV	
BRAF-Inhibitor + MEK-Inhibitor	Bei BRAF-V600-Mutation in Std. IIIA-C und bei Std. IV (auch Std. IV tumorfrei); multiple Hirnmetastasen	
MEK-Inhibitor	Std. IV (bei NRAS-Mutation bzw. Uveamelanom)	Off Label
Onkolytische Viren	Hautmetastasen	Talimogen Laherparepvec
Interferon-alpha	Ulzeration in Std. I-II	
Interleukin-2	Bei Fernmetastasierung, insbes. Hautmetastasen	
CDP/DNCB + DTIC	Hautmetastasen	Lokale Applikation: Kontaktallergen (CDP/DNCB) + Chemotherapie (DTIC)
Imiquimod	Hautmetastasen	
Kryotherapie	Hautmetastasen	
Chemotherapeutika	Stadium IV Hirnmetastasen: Temozolomid DTIC, Carboplatin/Paclitaxel	Es stehen diverse Chemotherapeutika zur Auswahl
Elektrochemotherapie	Hautmetastasen	
Stereotaktische Radiotherapie	Bis zu 6-10 Hirnmetastasen	
Ganzhirnbestrahlung	In Ausnahmefällen bei multiplen Hirnmetastasen, ggf. in Kombination mit Chemotherapie	
Experimentelle Therapien	Im Rahmen von klinischen Studien	
Weitere: Extremitätenperfusion, Transarterielle Chemoembolisation, Selektive interne Radiotherapie, Chemosaturation, Radiofrequenzablation, Bevacizumab Supportiv: Bisphosphonate oder RANK-Ligand Inhibitoren bei Knochenmetastasen (Hypocalcämie vorher ausgleichen) + Vit. D		

Stadiengerechte Nachsorge				
	Stadium IA	Stadium IB - IIB	Stadium IIC - IV tumorfrei	Stadium IV
1. – 3. Jahr	Alle 6 Monate	Alle 3 Monate: S100 Alle 6 Monate: LK- Sono	Alle 3 Monate: S100, LK- Sono Alle 6 Monate: Bildgebung	individuell
4. – 5. Jahr	Jährlich	Alle 6 Monate	Alle 3 Monate Alle 6 Monate: S100, LK- Sono	
6. – 10. Jahr	Jährlich	Alle 6 – 12 Monate	Alle 6 Monate	
Bei jedem Termin wird eine klinische Ganzkörperinspektion durchgeführt				

Klinik / Fachabteilung	Bearbeiter MRI	Bearbeiter LMU
Dermatologische Klinik	Prof. Dr. R. Hein, Dr. J. Kohlmeyer Prof. Dr. T. Biedermann	Prof. Dr. C. Berking
Klinik für Plastische Chirurgie	Prof. Dr. H. G. Machens	-
Klinik für MKG	Prof. Dr. K. D. Wolff	-
Chirurgische Klinik	Prof. Dr. H. Friess	-
III. Medizinische Klinik	Prof. Dr. C. Peschel	-
HNO-Klinik	Prof. Dr. H. Bier	-
Frauenklinik	Prof. Dr. M. Kiechle	-
Augenklinik	Prof. Dr. C. Lohmann	-
Pathologie	Prof. Dr. W. Weichert	-
Radiologie	Prof. Dr. E. Rummeny	-
Nuklearmedizin	Prof. Dr. K. Scheidhauer Prof. Dr. M. Schwaiger	-
Strahlentherapie	Prof. Dr. S.E. Combs	-
Vom Ersteller freigegeben:	Prof. Dr. R. Hein Prof. Dr. H. G. Machens Mai 2017	Prof. Dr. C. Berking Mai 2017
Vom RHCCC freigegeben:	Prof. Dr. P. Herschbach Mai 2017	
Vom CCC ^{LMU} freigegeben:		Prof. Dr. V. Heinemann Mai 2017
Version:	5.0 – Mai 2017	

Klinik / Fachabteilung	Bearbeiter MRI	Bearbeiter LMU
Dermatologische Klinik	Prof. Dr. R. Hein, Prof. Dr. T. Biedermann	Prof. Dr. L. Heinzerling, MPH Dr. Dirk Tomsitz
Klinik für Plastische Chirurgie	Prof. Dr. H. G. Machens	
Klinik für MKG	Prof. Dr. K. D. Wolff	-
Chirurgische Klinik	Prof. Dr. H. Friess	-
III. Medizinische Klinik	Prof. Dr. C. Peschel	-
HNO-Klinik	Prof. Dr. B. Wollenberg	-
Frauenklinik	Prof. Dr. M. Kiechle	-
Augenklinik	Prof. Dr. C. Lohmann	-
Pathologie	Prof. Dr. W. Weichert	-
Radiologie	Prof. Dr. M. R. Makowski	-
Nuklearmedizin	Prof. Dr. K. Scheidhauer Prof. Dr. W. Weber	-
Strahlentherapie	Prof. Dr. S.E. Combs	-
Vom Ersteller freigegeben:	Prof. Dr. R. Hein Prof. Dr. H. G. Machens	Prof. Dr. L. Heinzerling, MPH
Vom CCC München ^{TUM} freigegeben:	Prof. Dr. H. Algül Dezember 2021	
Vom CCC München ^{LMU} freigegeben:		Prof. Dr. V. Heinemann Dezember 2021
Version:	6.0 – Dezember 2021	